1872
Lane Medical Library

# Das Granulom der Iris.

---

**Inaugural-Dissertation**

zur

## Erlangung der Doctorwürde

der medizinischen Facultät der Rheinischen Friedrich Wilhelms-Universität zu Bonn

vorgelegt und mit Thesen vertheidigt

am 7. Februar 1872

von

**Victor Schnütgen.**

---

Namen der Opponenten:

Ludwig Straeter. Dr. med.
Eugen Euteneuer, cand. med.
Richard Hellmann, cand. med.

**Bonn,**
Druck von J. Trapp.
1872.

Digitized by the Internet Archive
in 2026

https://archive.org/details/IA40153709_0187

Meinen lieben Eltern.

## Das Granulom der Iris.

Immerhin seltene Erkrankungen des Augapfels sind Geschwulstbildungen in seinem Inneren. Durch die Mannichfaltigkeit derselben zeichnet sich die Iris aus vor den übrigen das Sehorgan constituirenden Häuten. Die von ihr ausgehenden Neubildungen scheinen deshalb und weil zugänglich dem unbewaffneten Auge und von aussen geschützt durch die sich überwölbende Cornea und unbeeinträchtigt in Wachsthum und Entwicklung eine erhöhte Beachtung zu verdienen. Unter denselben ist schon lange bekannt und in früherer Zeit unter „fungus medullaris oculi" vielfach beschrieben, die in neuerer Zeit als „Granulom der Iris" bezeichnete Geschwulstform. Die Beobachtung eines Falles dieses seltenen Irisgranuloms im Sommersemester vorigen Jahres während mehreren Wochen ermöglichte mir die Güte des Herrn Professor Saemisch. Ich bezwecke den Fall hierorts zum Gegenstand einer casuistischen Mittheilung zu machen, vorausschickend eine kurze Zusammenstellung der bis jetzt in der Litteratur bekannt gewordenen Fälle dieser

Tumoren, theilweise im Anschluss an den auch von Hirschberg und Steinheim in einer Monographie über dieselbe Krankheit benutzten „tractatus de fungo medullari“ von Lincke, Leipzig 1834. Späterhin will ich versuchen, ein Krankheitsbild unsrer Geschwülstform zu geben, wozu die aus den Krankengeschichten ersichtlichen Einzelfacta die Bausteine abgeben.

Lincke theilt in Caput V seiner Abhandlung folgende Beobachtungen der Reihe nach mit:

I. Saunders (A treatise on some practical points relating to the diseases of the eye. London 1816, p. 142—144).

Bei einem 10 Jahre alten, auf einem Auge blinden Mädchen fand sich die Conjunctiva sehr gefässreich, die Pupille erweitert, der Abstand der Iris von der Cornea durch Bildung einer gefässreichen, röthlich durchscheinenden, der ersteren aufliegenden Masse doppelt so gross als normal, die brechenden Medien durchsichtig. Nach Verlauf von einigen Monaten erfolgte Trübung der Linse und Durchbruch der rasch wachsenden Geschwulst durch die Cornea. Sie secernirte hierauf längere Zeit hindurch einen dünnen wässrigen Eiter und verlor sich alsdann allmählich unter Schrumpfung des ganzen bulbus. Schmerz- und Entzündungserscheinungen waren stets sehr mässig.

II. Idem (ibid. p. 144—145). Bei einem 3 Jahre alten Knaben fand sich bei unveränderter Pupille an der unteren Seite der Iris, als Ausdruck „abgesetzter Lymphe“, ein kleiner Fleck, der bald eine bestimmte

Form annahm und zuletzt den ganzen unteren Raum der vorderen Kammer ausfüllte. Bei nunmehr entzündeter und verfärbter Iris durchbrach die Geschwulst die Cornea.

III. Ritterich (jährliche Beiträge zur Vervollkommnung der Augenheilkunde. Leipzig 1827, p. 37—38). Bei einem 8jährigen, blassen und schwächlichen Mädchen, welches an Caries des linken Fusses litt, fand sich im rechten Auge bei nur geringer Empfindlichkeit desselben gegen das Licht und mässiger Röthe der Bindehaut, an dem Pupillarrande der Iris, seitlich nur von einem schmalen Rande dieser begrenzt, eine weissliche Erhabenheit. Die übrigens erweiterte Pupille war an dieser Stelle verengt, die Iris unbeweglich. Die Anschwellung wuchs in Breite und Höhe, war von Blutgefässen durchzogen, zeigte nun ein mehr gelbliches Aussehen und breitete sich durch eine in therapeutischer Absicht in die Cornea gesetzte Schnittwunde in wenigen Tagen nach aussen über den Bulbus aus. Nach Jahresfrist fand sich ein atrophischer Bulbus und statt der Hornhaut eine dichte Narbe.

IV. Lawrence (Lancet X, p. 514. London 1826) erwähnt eines fleischigen, gefässreichen Tumors bei Iris eines Knaben, der die Cornea durchbrochen hatte und nach aussen hervorragte. Der Tumor verschwand allmählich und sank das atrophische Auge in die Orbita zurück.

V. Rosas (Handbuch der theoretischen und praktischen Augenheilkunde. II, p. 617) beobachtete bei einer

40jährigen mit gichtischer Diathese behafteten Frau einen schwammigen Tumor der Iris, der von den Ciliarfortsätzen ausging und ein Dritttheil der Iris in die Entartung zog. Die fungöse Masse wurde durch einen in die Sclära nahe am Hornhautrande angelegten Schnitt sammt der Linse entfernt. Es erfolgte rasch Verschluss der Wunde und wurde ein Wiederwachsen der Geschwulst nicht beobachtet. Das Sehen war auf die Lichtempfindung beschränkt.

VI. Sichel (Canstatt, über den Merkschwamm des Auges und das amaurotische Katzenauge. Wien 1831). Bei einem scrophulösen einjährigen Kinde wuchs nach vorausgegangener Augenentzündung aus dem unteren Theile der Cornea ein höckriger, weissrother Tumor hervor. Das Auge wurde atrophisch und erfolgte der Tod durch Phthisis meseraica und Hydrocephalus acutus. Die Geschwulst zeigte sich bei der Section vom corpus ciliare ausgegangen und der Bulbus nur die Merkmale der Schrumpfung.

VII. Praël sen. (v. Graefe und Walter's Journal XIV, p. 388) sah bei einem Kinde eine fungöse, rundliche, gelbe Geschwulst, die nahe am Ciliarrand der Iris hervorgesprosst, diese abwärts drängte und die Pupille länglich verzog. Die Geschwulst bestand sechs Jahre hindurch unverändert, wobei das Sehvermögen nur beschränkt, nicht vernichtet war. Nunmehr entstanden Schmerzen im Auge, anfangs vorübergehend, dann heftig; dazu kam Lichtscheu und vermehrte Thrä-

nensecretion. Ueber den weiteren Verlauf ist Nichts berichtet.

VIII. Maitre-Jean (Traité des maladies de l'oeil. p. 456. Troyes 1711 und Tractatus von den Krankheiten des Auges etc. p. 570. Nürnberg 1725.) fand bei einem Soldaten einen das Auge ganz bedeckenden und aus den Lidern hervorragenden, fungösen Tumor. Nach Zerstörung desselben mittelst eines Aetzmittels, sah er den dünnen Stiel der Geschwulst aus der Iris hervortreten. Nach wiederholter Aetzung trat Ausgang in Phthisis bulbi ein.

Lincke führt neben diesen acht Fällen noch eine Beobachtung von Stöber an (v. Ammons Zeitschrift für Ophthalmologie. I, p. 492). Auch hier handelt es sich um eine der Iris aufsitzende, den Grund der vorderen Kammer ausfüllende Geschwulst. Die Farbe des Tumors wird jedoch als „livide" bezeichnet, eine dem Irisgranulom fremde Eigenschaft.

Die weiteren Beobachtungen gehören der neuesten Zeit an. Es sind:

IX. A. von Graefe (Archiv für Ophthalmologie VII. 2, p. 37, a. 1860).

Bei einem zur Zeit der ersten Beobachtung ein Jahr alten Mädchen fand sich bei mässiger diffuser Trübung des Kammerwassers, fleckigem Beschlag der hintern Hornhautwand, einzelnen hinteren Synechieen, eine der Iris nach der Schläfe hin aufsitzende, ziemlich deren ganze Breite occupirende, schmutzig gelbe, beinahe halbkugelige Geschwulst, deren Scheitel fast die Hornhaut erreichte

und mit fetzig zerfallenen Partikeln bedeckt war. Hierbei bestand eine mässige Injection der Ciliargefässe und ein verhältnissmässig geringer Reizzustand. Die Vermuthung, es handle sich um eine Neubildung syphilitischen Ursprungs, liess eine antisyphilitische Behandlung einschlagen, die jedoch ohne Erfolg blieb. Die Geschwulst wuchs, wenn auch langsam weiter, erreichte die hintere Hornhautwand, drückte sich gegen dieselbe platt, verursachte immer neue Trübungen des Kammerwassers mit Absetzung von Hypopieen, perforirte und durchbrach endlich die Cornea und lag nun als weissgelber Schwamm frei zu Tage. Sie wucherte nun fort und fort, zerstörte die Cornea zum grössten Theil, theilte sich durch seichte Einschnürungen in einzelne Knötchen, lieferte ein nur spärliches, dünnes Secret und rief auch jetzt keine erhebliche Reaction hervor. Unter Touchiren mit Cuprum sulphuricum kam das Wachsthum zum Stillstand und trat Schrumpfung des bulbus und Vernarbung ein.

X. Idem Graefe. (Arch. XII 2, p. 231, a. 1866).

Bei einem im zweiten Lebensjahre stehenden Kinde, fand sich der bulbus atrophisch, aber sehr gereizt und thränend, die Cornea zum grössten Theil gelblich getrübt, zum Theil aber auch durch eine Neubildung ersetzt, welche einer schlaffen Geschwürsgranulation ähnlich sah. Diese wuchernde Geschwulst dehnte sich auch einige Linien auf die Sclära aus, welche hier in ihrer ganzen Dicke von derselben durchsetzt schien und stellte eine aus weichen, flachen, zu Blutungen geneigten Hü-

geln zusammengesetzte Masse dar mit spärlicher eitriger Absonderung und von sehr morschem Gefüge. Nach Angabe der Eltern, sollte sich ein halbes Jahr vorher ein gelblicher Auswuchs am untern Theil der Iris gebildet haben, welcher allmählich wuchs, nach Aussen durchbrach und das Auge in den eben beschriebenen Zustand versetzte. Es wurde der bulbus enucleirt.

XI. Hirschberg und Steinheim (Archiv für Augen- und Ohrenheilkunde von Knapp und Moos).

Bei einem 21jährigen, gracilen Manne fand sich die Iris in ihrer unteren Hälfte von einer gelblich fleischfarbenen, gefässhaltigen höckrigen Masse bedeckt, die den untern Theil der vorderen Kammer vollständig ausfüllte. Die obere Irishälfte war normal, der Pupillarrand durch einzelne hintere Synechieen mit der Linsenkapsel verwachsen, das Augeninnere ebenso normal, die Sehkraft kaum geschwächt, nur die Gebrauchsfähigkeit durch die Synechieen etwas beeinträchtigt. Nach Jahresfrist fanden sich folgende Veränderungen: Es ragten am untern Hornhautrande zwei getrennte, fleischröthliche Geschwulste über das Niveau der Cornea, erstreckten sich unter der injicirten Cornea noch auf die Sclära, waren von leicht höckriger Oberfläche und einiger Resistenz. Von der Iris war nur ein kleiner Theil oben sichtbar und dieser entzündlich verändert, der obere Pupillarrand adhärent und mit Exsudat bedeckt. Dabei war vermehrte Thränensecretion und vollständiger Verlust des Sehvermögens vorhanden. Es wurde die Enucleation vorgenommen.

XII. A. v. Gräfe. (Arch. XVII, 1, p. 193. a. 1871.)

Bei einem $2^1/_4$ Jahre alten Knaben, der seit sechs Wochen über Lichtscheu und Thränenfluss des linken Auges klagte und seit Kurzem auch über heftige Schmerzen in demselben, fand sich die Conjunction bulbi stark injicirt, das Epithel der Cornea aufgelockert und punktförmig durchstochen, der humor aqueus trübe, das Irisgewebe graugelblich verfärbt, die Oberfläche rauh wie mit groben Körnern durchsetzt. Die Pupille war durch ein graues Exsudat vollkommen verschlossen, ihre Ränder nur undeutlich sichtbar und vielfach gezackt. Eine Psoriasiseruption bestätigte bald den Verdacht auf Lues congenita, eine bezügliche Behandlung blieb jedoch ohne allen Erfolg für das Auge. Eine hierauf durch den misslungenen Versuch der Iridectomie gesetzte Hornhautwunde bedeckte sich schon nach 24 Stunden mit einem stark vascularisirten Gewebe und wucherte aus ihr ein linsengrosser grauröthlicher Knoten. Es wurde der bulbus entfernt.

Hirschberg und Steinheim führen noch zwei von Mooren und Schelske als „Telangiectasie der Iris" beschriebene Geschwulstformen der Iris als Irisgranulome an: in wie weit sie hierzu berechtigt sind, vermag ich nicht zu sagen.

Zu den bisher beschriebenen Fällen kommt

XIII. Folgender Fall eigener Beobachtung:

Catharina D. suchte am 28. Juli vorigen Jahres Aufnahme in der hiesigen Augenklinik. Die Anamnese, sowie der an diesen Tagen aufgenommene Befund lauten folgendermassen:

## Anamnese.

Patientin. beinahe 15 Jahre alt. stammt aus unehelicher Verbindung und wurde gleich nach ihrer Geburt einer fremden Frau zum Nähren resp. Säugen übergeben und von dieser inficirt. als Ausdruck welcher Infection ihre jetzigen Pflegeeltern einen über den ganzen Körper verbreiteten eitrigen Ausschlag bezeichnen. Siebzehn Monate alt kam Patientin zu ihren jetzigen Ernährern und war von dieser Zeit an vollkommen gesund. besonders frei von Hautausschlägen oder sonstigen Affectionen specivischer Natur. Menstruirt ist dieselbe seit einem Jahre: nunmehr sistirt jedoch die Periode seit Januar.

Anfangs April litt Patientin acht Tage hindurch an Kopfschmerzen. Fieber. Appetitlosigkeit und Durchfall ohne nachweisbare Veranlassung und bemerkte gleich darauf eine Abnahme ihres Sehvermögens. sie sah alles dunkler und war lichtscheu. Nach der Eltern Aussage war der Blick zu dieser Zeit „glasig." Am 25. Juni wurde zuerst ein Fleck im Auge bemerkt und war von dieser Zeit an das Auge jeden Morgen geröthet. welche Röthe dann vor Mittag verschwand. Schmerzempfindungen waren nicht vorhanden. Dieser Flecken nahm nun zusehends an Grösse zu und wurden seit Kurzem noch viele andre kleinere Fleckchen im Auge wahrgenommen.

## Befund.

Patientin ist von gesundem Aussehen und für ihr Alter gut entwickelt. Krankhafte Veränderungen irgend welcher Art sind nicht nachzuweisen, insbesondere ergiebt die Untersuchung auf Syphilis, dass geschwellte Drüsen sowie Hautausschläge oder deren Rückbleibsel nicht vorhanden sind; nur zeigt Patientin die von den Engländern als characteristisch für hereditäre Lues gehaltene Riffbildung der oberen Schneidezähne.

Bei Untersuchung des linken kranken Auges zeigt sich die Conjunctiva palp. und bulbi normal, die Thränensecretion mässig, Lichtscheu ziemlich erheblich. Der intraoculäre Druck ist nicht merklich erhöht, keine Stelle des bulbus auf Druck schmerzhaft. Die Innenseite der Cornea ist in ihrer unteren Hälfte mit einem staubartigen Beschlage bedeckt, der aus kleinen punktförmigen, dichtgestellten Trübungen besteht, von denen einzelne bis stecknadelknopf gross sind. Der Humor aquaeus ist getrübt, Hypopyon nicht vorhanden. Die Iris ist grünlich verfärbt, der Pupillarrand durch drei hintere Synechieen mit der Linsenkapsel verlöthet und zwar oben aussen, oben innen und unten aussen.

Der äussere Pupillarrand ist von einer aus dem Gewebe der Iris sprossenden circa 4 Mm. langen, $2^1/_2$ Mm. breiten und 2 Mm. tiefen Wucherung verdeckt, die mit schmaler Basis aufsitzend, sich pilzförmig verbreiternd nach

oben und unten an Ausdehnung zunimmt. Dieselbe ist bei focaler Beleuchtung durchscheinend und aus einzelnen kleinen höckrigen Knötchen bestehend, zeigt Zerklüftungen ihres Gewebes und ist von kleinen von der Basis der Geschwulst emporstrebenden, besonders diese umgebenden Gefässstämmchen bedeckt. Die Wucherung steht also in der vorderen Kammer, stellt im Ganzen ein blumenkohl- oder himbeerartiges Neoplasma dar und ist ohne jegliche Pigmentirung der Oberfläche. Mit ihrer Spitze hat dieselbe die hintere Corncalfläche erreicht und ist hier ein wenig abgeplattet. An der Berührungsstelle ist die Cornea stärker getrübt, so zwar dass nicht die Geschwulst in ihrer Totalität, sondern nur nach beiden Seiten hin je ein kleiner Höcker deutlich zu sehen ist. An der Aussenseite der Geschwulst liegt der periphere Saum der Iris in einer Ausdehnung von 1—1½ Mm. frei und zeigt sich in seiner Structur insoweit alterirt, als er mit ganz kleinen höckrigen Wucherungen, anscheinend derselben Natur mit dem grösseren Tumor, bedeckt ist. Nach unten schliesst der Saum mit einer wenig grösseren Geschwulst ab, die gerade an der Basis der vorderen Kammer wuchert. Ausserdem befindet sich ein etwa stecknadelknopfgrosser Tumor an der Nasenseite der Iris, dem peripheren Rande dieser aufsitzend: er zeigt in Farbe und Zusammensetzung aus kleinen höckrigen Prominenzen dasselbe Gepräge, wie die vis à vis gelegenen. (Siehe die Zeichnung.)

Bei der Untersuchung des Auges mit dem Augen-

spiegel erhält man aus dem oberen, inneren, allein zugänglichen Theil einen deutlichen Reflex vom Augenhintergrund und erscheint derselbe normal. — Die Sehschärfe zeigt sich entsprechend dem Befunde herabgesetzt; Patientin zählt auf 5′ Finger und liest Worte von Nro. 15 J. Sc. Nach Atropininstallation erweitert sich das Gesichtsfeld: es werden Worte Nro. 5 J. Sc. gelesen.

Die Untersuchung des anderen, rechten Auges lässt keinerlei Abnormitäten entdecken.

Etwaige Blutungen aus der Geschwulstmasse wurden während der Dauer der Beobachtungszeit nicht wahrgenommen: auch waren plötzliche Verdunkelungen des Gesichtsfeldes, die eine solche wahrscheinlich gemacht hätten, vorher nicht dagewesen.

## Diagnose und Differentialdiagnose.

Das Wesentliche in dem mitgetheilten Befunde, der in der vorderen Kammer stehende, der Iris aufliegende, höckrige, gelbröthliche, gefässreiche Tumor lässt sofort und nur an eine Neubildung denken und wenn wir uns das nicht kleine Heer von Fremdbildungen, deren Ausgangspunkt die Regenbogenhaut nach zuverlässigen Beobachtungen sein kann, die serösen und Dermoidcysten, Lipome, Telangiectasieen, Melanome, Melanosarcome, Gummata und Granulome in ihrer Aeusserlichkeit und Erscheinungsform kurz vorführen, so werden die für

unsren Fall einzig in Betracht zu ziehenden, das Gumma und das Granulom sein.

Dem Granulom gegenüber zeichnen sich die serösen Cysten aus durch ihre glatte, bei auffallendem Lichte gelben, durchfallendem durchsichtige Beschaffenheit; die Dermoidcysten stellen perlartig glänzende, rasch wachsende, die Lipome glatte und runde Afterprodukte dar; die Telangiectasieen sind characterisirt durch ihren bedeutenden, häufige Blutungen bedingenden Gefässreichthum, die Melanome und Melanosarcome durch ihre dunkle Färbung und glatte Oberfläche. Die Gummata der Iris treten nach Knapp in zwei Formen auf: einmal als wachsähnliche, runde, gut umschriebene Knötchen von Hirsekorn- bis Stecknadelknopfgrösse und sind dann mit dem ausgebildeten Granulom nicht zu verwechseln, oder als umschriebene, röthliche Anschwellung auf der Vorderfläche der Iris, welche in ihrem Wachsthum sich immer mehr über die Oberfläche erhebt und als eine einfache oder zerklüftete Condylomartige Excrescenz in die vordere Kammer hineinwächst, nicht lange vereinzelt besteht, sondern bald Nachbarn erhält in Form gleichartiger Geschwülste, die ähnlich der ersteren wachsen, die hintere Hornhautwand erreichen und die vordere Kammer als markschwammartige Maase mehr oder minder ausfüllen. In ungestörtem Fortschreiten zerstören sie den bulbus, bei antisyphylitischer Behandlung jedoch werden sie allmählig aufgesogen und hinterlassen grössere oder kleinere Narben, je nachdem mehr oder

weniger Muttergewebe in die Fremdbildung mit hinein gezogen war. (Knapp, Intraocculäre Geschwülste S. 216.)

Letztere Bildungen, die eigentlichen Irisgummata, stimmen offenbar in ihrer Aeusserlichkeit und wie wir gleich bemerken wollen in ihrem anatomischen Bau, so durchaus und entschieden mit dem Irisgranulom, wie solches sich in allen mitgetheilten Beobachtungen präsentirt, überein, dass bei Stellung der Differentialdiagnose lediglich das Vorhanden- oder Nichtvorhandensein von constitutioneller Syphilis den Ausschlag geben muss. Bei unsrer Patientin fehlten, wie bemerkt, alle Symptome, die bestehende Lues zur Evidenz beweisen könnten. Da jedoch einerseits bei Aufnahme der Anamnese von den Pflegeeltern ausdrücklich angegeben wurde, dass Patientin im frühen Kindesalter von einem über den ganzen Körper verbreiteten eitrigen Ausschlag befallen gewesen sei, den jene von einer Infection seitens der Amme ableiten, andrerseits die in neuester Zeit von Hutchinson als pathognomonisches Zeichen für hereditäre Syphilis angegebene, als solches allerdings noch keineswegs allgemein anerkannte, lückenhafte Formbildung der oberen Schneidezähne, kurzweg als „Riffbildung" bezeichnet, entschieden zu constatiren ist und die Annahme der ererbten Lues in unsrem Falle durch die Zeugung des Individuums in unehelicher Verbindung zum mindesten nicht unwahrscheinlich gemacht wird, so scheint in letzter Instanz einzig die Anstellung einer specivischen Behandlung, die ja auch ohnedies bei der zweideutigen Natur der Affection geboten war, Aussicht auf Klärung der Diagnose bieten zu

sollen. Da nun eine dreiwöchentliche Jodkalibehandlung keinerlei rückbildenden Einfluss auf die Neubildung hatte, diese im Gegentheil, wie das unsre am Ende des Aufenthalts der Kranken in hiesiger Klinik angefertigte Zeichnung darthut, an Höhen- und besonders Breitenausdehnung zunahm, schien nunmehr die Diagnose auf Irisgranulom verlässlich.

Ich will es nicht unterlassen auf die entschiedene Aehnlichkeit des klinischen Habitus aufmerksam zu machen, den unser Fall mit dem unter IX kurz mitgetheilten, v. Graefe'schen hat. Dort bewies nächst dem Geständniss der Eltern eine während der Behandlung stattfindende Psoriasiseruption die lues congenita, hier ist die Annahme einer solchen zum mindesten naheliegend, dort wie hier blieb eine antisyphilitische Behandlung ohne Einfluss auf die Neubildung.

## Prognose und Therapie.

Die Therapie war nach erfolgloser Jodkalibehandlung eine exspectative und wurde die Kranke auf die späterhin gebotene Enucleation des Bulbus aufmerksam gemacht.

Die hierin gegebene, wenig hoffnungsvolle Aussicht veranlasste dieselbe sich in anderer Behandlung zu versuchen und wurde dadurch leider fernere Beobachtung unmöglich

gemacht. Uebrigens ist nach privater Mittheilung eine wesentliche Aenderung im Zustand des Auges oder Allgemeinbefindens bis jetzt nicht eingetreten.

Nach dieser casuistischen Mittheilung möchte ich es versuchen, ein Krankheitsbild des Irisgranuloms zu entwerfen, so weit ein solches aus den wenigen und theilweise lückenhaften Beobachtungen zu construiren ist.

Was zunächst die Aetiologie unserer Neubildung angeht, so fällt bei nur oberflächlicher Insichtnahme des Beobachtungsmaterials das relativ jugendliche Alter der Befallenen auf. Mit Ausnahme von 4 Fällen in denen Individuen von 15, 21, ein Soldat, nach berechtigter Annahme also 20—25 Jahre alt und eine Frau von 40 Jahren als Erkrankte figuriren, handelt es sich immer um Kinder bis zu 10 Jahren. In manchen Fällen ist ausserdem das Vorhandensein einer sogenannten dyscrasischen Krankheit in specie der Scrophulose oder einer schwächlichen Körperbeschaffenheit ersichtlich, so wird in Fall III bemerkt, dass das Individuum blass und schwächlich war und an Caries des Fusses litt; im Fall V handelt es sich um eine mit gichtischer Diathese behaftete Frau; das Kind in Fall VI wird scrophulös genannt und geht vor Ablauf des Augenübels an phthisis meseraica und hydrocephalus acutus zu Grunde; der Fall IX betrifft ein „Kind von bleichem und schwammigem Aussehen" und der Fall XI einem 21jährigen Bauer von „gracilem Körperbau". Für den letzteren Fall scheint ausserdem ein Trauma in der Aetiologie der Geschwulst eine Rolle zu spielen, indem nämlich

$^3/_4$ Jahre vor dem bemerkten Entstehen dieser ein Holzsplitter gegen das Auge geschleudert und dieses seither in seinem unteren Theile immer etwas geröthet gewesen war, wie denn die Beobachter dieses Falles noch kurz einer bei einem grossen Hunde gesehenen Granulationssgeschwulst erwähnen die nach Angabe des Besitzers durch Wurf mit einem Holzscheit entstanden war.

Wie also schwächliche Constitution und besonders die Scrophulose in einem Causalnexus zu unsrer Granulationsgeschwulst zu stehen scheint, so ist solches von Knapp auch für die Sypilis angenommen und gewiss nicht unwahrscheinlich wie dem zum Beweise hierfür der v. Graefe'sche Fall XII und vielleicht der unsrige dienen könnten. Eine specivisch syphilitische Neubildung, ein Syphilom, ist das Irisgranulom jedoch keineswegs, wie dies das im Vergleich zur Lues sehr seltene Vorkommen derselben und besonders die Renitenz gegen Jod und Mercur zur Genüge beweisen. Wohl aber könnte die Lues, und besonders die angeborene, durch die ihre eigene Depravation der Ernährung und Constitution den Organismus für derartige Leistungen abnormen Bildungstriebes geeigneter machen und wäre im Anschluss an diese Anschauung die Auffassung des Uebels als eines dyskrasischen Wucherungsprocesses der Iris, welcher v. Graefe's Autorität zur Seite steht, wohl zu acceptiren.

Die anatomische Beschaffenheit des Iris-

granuloms gestaltet sich nach einigen an exstirpirten Augen vorgenommenen Untersuchungen wie folgt:

Makroskopisch erweist sich die Neubildung als von der Iris oder dem corpus ciliare ausgehend und sind je nach ihrer Ausbreitung mehr oder weniger grosse Theile der Nachbargewebe in die Wucherung hineingezogen oder in ihr untergegangen. So wurden Cornea und Sclära, erstere theilweise oder ganz. letztere in ihrem vorderen Abschnitt von der Geschwulstmasse durchwuchert oder ersetzt, Iris, processus ciliares und vorderer Abschnitt der Chorioides mehr oder weniger ergriffen gefunden. Die Linse war in den vorgeschritteneren Fällen zum Schwunde gebracht und durch Tumorengewebe ersetzt und waren nur von der Kapsel noch Reste aufzufinden. In dem weniger weit gediehenen v. Graefe'schen Falle XII fand sich ausser leicht getrübter Linse und gelblicher Tingirung des Glaskörpers nur die Geschwulst in der vorderen Kammer und die der begleitenden Iritis angehörigen Veränderungen.

Nach Billroth's Untersuchung bestand in dem von Graefe'schen Falle IX mikroskopisch die Geschwulstmasse „aus einer homogenen, schleimigen Grundsubstanz, zahlreichen kleinen Zellen, die sich völlig wie Eiterzellen verhalten und andren grösseren mit vielen Kernen sog. plaques a noyeaux multiples — alle diese Elemente ohne jede bestimmte Anordnung, das Gewebe von jungen Gefässen durchzogen." Die anderweitig vorgenommenen Untersuchungen stimmen mit diesem Befunde durchaus überein.

Was nun den Verlauf und die Symptome des Irisgranuloms betrifft, so sind die letzteren anfänglich zum grösseren Theil der stets begleitenden Iritis angehörig. Diese Iritis und die von ihr abhängigen Störungen sind im Beginne der Erkrankung die vorherrschenden, und auch die in unsrem Falle durch die Anamnese eruirten dem ersten Auftreten oder Bemerken der Geschwulst vorhergehenden und fernerhin zum Theil bestehen bleibenden, das Sehorgan betreffenden Symptome sind als mit ihr in Connex stehend anzusehen; ob auch die vor dem Beginne der Erkrankung vorhandenen krankhaften Allgemeinerscheinungen, sowie die Amenorrhoe bleibt dahingestellt. Röthung des Auges, mässigere oder heftigere Schmerzen, Thränenfluss, Lichtscheu, Undeutlichkeit des Sehens machen den Kranken auf sein Uebel aufmerksam und bleiben auch für die nächste Zeit die wesentlichsten subjectiven Symptome allerdings unter Nachlass ihrer früheren Heftigkeit. Die characteristischen Veränderungen bei entzündeter Iris, partielle, selten totale hintere Synechieen, Verfärbung der Iris, Trübung des Tumor aqueus, pericorneale Injection und Hyperaemie der oberflächlichen Conjunctivalgefässe, dabei ein punktförmiger Beschlag der hinteren Hornhautwand, werden nie vermisst. Neben diesen in der Regel mässig entwickelten Erscheinungen fällt im Anfang die höckrige Beschaffenheit der Regenbogenhaut oder die schon etwa linsengrosse, gelbliche und warzige Geschwulst auf. Diese in einem, selten in mehreren Exem-

plaren vorhanden, erhebt sich nun allmählich mehr und mehr über das Niveau der stets noch entzündlich veränderten Iris, verdeckt das manchmal schon ohnehin durch ein Exsudat verschlossene Pupillargebiet mehr oder minder, erreicht in langsamen, zuweilen sich auf Jahre erstreckenden, selten raschen Wachsthum die hintere Cornealwand, ulcerirt und perforirt diese und wuchert als weich anzufühlende, weissgelbliche Masse, spärlichen dünnen Eiter spendend, eine Zeit lang fort, häufig auch noch die Sclära in ihrem vorderen Abschnitt mit in ihre Gemeinschaft ziehend. Endlich scheint ihr Wachsthum erschöpft, sie schrumpft, vernarbt und hinterlässt einen phthischen Bulbus.

Das während des Bestehens der Geschwulst neben nicht einmal immer vorhandenen, in der Regel geringen Schmerzen, mässiger Lichtscheu und Thränenfluss, für den Kranken merklichste Symptome der Granulationsgeschwulst ist die zum kleinen Theil von der Iritis abhängige, im Allgemeinen der Grösse der Geschwulst und der durch diese bedingten Verlegung des Pupillargebiets und späterhin Durchwachsung der brechenden Medien proportionale Herabsetzung oder das besonders auch bei Hypopyonbildung stattfindende Aufgehobensein des Sehvermögens. Ein gänzlicher Verlust dieses tritt gegen Ende und nach Ablauf der Krankheit natürlich immer ein.

Was die Diagnose des Irisgranuloms angeht, so scheint neben gebotener Berücksichtigung der Aetiologie vor Allem das gelbliche oder gelbröthliche Aussehen der Neubildung, die entschieden höckrige, lügelige Be-

schaffenheit und der mehr oder weniger bedeutende Gefässreichthum die characteristischen Eigenschaften derselben zu sein und für Granulom zu argumentiren, wenn ein Gumma mit Sicherheit ausgeschlossen werden kann, was in manchen Fällen nur durch eine anzustellende antisyphilitische Behandlung zu eruiren sein wird.

Die Differentialdiagnose zwischen Granulom und den übrigen Irisgeschwülsten ist bereits bei der differentiellen Diagnose unsres Falles berührt.

Die Prognose ist nach allen Erfahrungen für das befallene Auge eine infauste, indem in sämmtlichen Fällen, deren Verlauf nicht künstlich unterbrochen wurde, Phthisis bulbi eintrat. Ob aber nicht die Entfernung der eben entstehenden Geschwulst sammt ihrer Matrix vermittelst der Iridectomie im Stande ist, das dem sichern Untergange geweihte Auge zu retten, bleibt zukünftigen Versuchen vorbehalten. Für das gesunde Auge und für Gesundheit und Leben des Individuums ist erfahrungsmässig das Bestehen der Granulationsgeschwulst durchaus irrelevant, indem diese in allen Fällen als rein locales Uebel verlief und etwa sympathische Erkrankung des anderen bulbus oder Metastasen in andere Körpertheile nie veranlasst hat.

Die Therapie könnte den Heilzweck nur auf die unter die Prognose berührte Weise durch Entfernung der Neubildung in frühester Zeit erreichen. In vorgeschritteneren Fällen wäre bei Abwesenheit wesentlich belästigender Symptome das Zuwarten und in späteren Stadien besonders bei glaucomatösen Erscheinungen und

zum Zweck der Ermöglichung des Tragens eines künstlichen Auges die Enucleation des bulbus indicirt.

Am Schlusse dieser Arbeit kann ich es mir nicht versagen, dem Herrn Professor Saemisch für die bereitwilligste Ueberlassung des Falles und des auf denselben bezüglichen litterarischen Materials den schuldigen innigsten Dank abzustatten.

Auch dem Assistenzarzt des Herrn Prof. Saemisch, dem Herrn Dr. Nieden, fühle ich mich für schätzenswerthen Rath und Unterstützung bei Anfertigung dieser Abhandlung zu innigstem Danke verpflichtet.

# Vita.

Geboren wurde ich, Victor Schnütgen, katholischer Confession, am 6. April 1849 zu Steele an der Ruhr, genoss meine Gymnasialbildung am Gymnasium zu Essen und erhielt daselbst im Herbst 1867 das Zeugniss der Reife; studirte vier Semester Medicin in Bonn, bestand am Ende des vierten Semester das tentamen physicum und ging darauf für zwei Semester nach Würzburg. Am Schlusse dieser wurde ich auf freiwellige Meldung für die Dauer des Krieges als Unterarzt in die Armee eingestellt, war als solcher im Garnisonlazareth zu Cöln und auf der Wahner Heide thätig, bezog nach der Entlassung im Sommer 1871 wiederum die Bonner Hochschule und entschloss mich dahier meine Studien zu vollenden.

Während meiner Studienzeit waren mein Lehrer:

In Bonn: die Herren Professoren und Doctoren Busch, Doutrelepont, Kekulé, Obernier, Pflueger, Pluecker, Rindfleisch, Ruehle, Saemisch, Schaaffhausen, Schultze, v. la Valette, Veit, Weber.

In Würzburg: v. Bamberger, Dehler, Geigel, Rinecker, v. Scanzoni.

Diesen meinen hochverehrten Lehrern mein inniger Dank!

# Thesen.

1. Das Fieber der Phthisiker ist weniger durch arzneiliche Mittel, als durch eine geeignete Diät zu bekämpfen.
2. Die Operation der angeborenen Gaumenspalten verspricht dem Patienten keinerlei Vortheile.
3. Secale cornutum ist als wehenbefördernde Mittel für die Austreibungsperiode nicht zu verwerthen.
4. Die Karlsbader Thermen verdienen besonders bei chronisch katarrhalischen Zuständen der Magenschleimhaut ausgedehnte Anwendung.

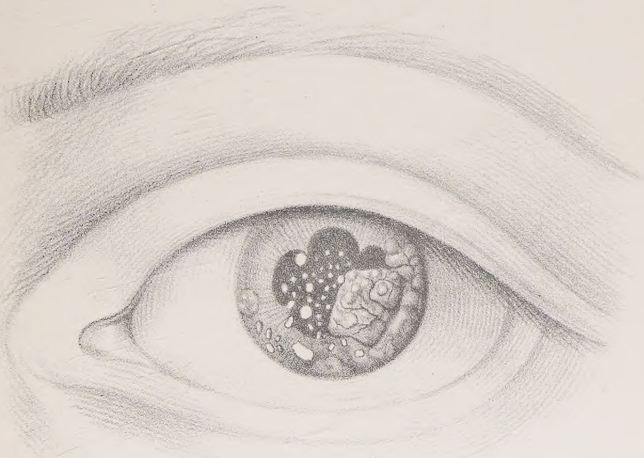

Lith. Inst. d. rh. Fr. W. Univ. von A. Henry in Bonn.